대한내과학회지: 제 93 권 제 5 호 2018 https://doi.org/10.3904/kjm.2018.93.5.482

개회충증에 의한 호산구성 심근염 1예

안양샘병원 내과

김태형 · 고두현 · 김종욱 · 구자중 · 오지홍 · 윤백현 · 이재범

Eosinophilic Myocarditis-Associated Toxocariasis

Tae Hyung Kim, Doo Hyun Ko, Jong Wook Kim, Ja Joong Gu, Ji Hong Oh, Baek Hyun Yoon, and Jae Beom Lee

Department of Internal Medicine, Sam Anyang Hospital, Anyang, Korea

Human toxocariasis is a common helminthozoonosis due to the infestation of toxocara canis or toxocara cati larvae, and is a common cause of blood eosinophilia in Korea. Toxocariasis has various clinical manifestations depending on the involved organ, and cardiac involvement can range from asymptomatic to fulminant myocarditis with cardiogenic shock. Treatment of toxocariasis is based on corticosteroid and anthelmintic therapies. Here, we report a case of a 57-year-old male with eosinophilic myocarditis caused by toxocariasis as diagnosed via serial echocardiography follow up. (Korean J Med 2018;93:482-486)

Keywords: Toxocariasis; Larva migrans, Visceral; Myocarditis

서 론

개회충증(toxocariasis)은 개회충(toxocara canis)과 고양이회충(toxocara catis)에 의한 인체 감염을 말하며 전 세계적으로 가장 흔하게 보고되는 기생충 감염 중 하나이고 우리나라에서 호산구증가증의 흔한 원인이다. 개회충의 인체 감염은 주로 충란에 오염된 흙 또는 채소를 섭취하거나 유충을 가지고 있는 감염된 연장숙주(paratenic host)를 생식함으로써 일어나는 것으로 알려져 있다[1-3].

임상적으로 대부분의 환자가 무증상이나, 유충이 소장벽으로 침투한 후 간문맥을 침범하여 간, 폐, 안구, 뇌, 심장 등 여러 장기에 침범하여 출혈, 괴사, 호산구성 염증 등 다양한 증상을 일으킬 수 있다. 심근염은 개회충증 환자 중 10-15% 정도에서 나타나며 전 세계적으로 20여 개의 증례가 보고된 바 있으며 국내에서도 2012년 개회충증에 의한 심근염이 처음 보고된 바 있다[4-6].

저자들은 호산구증가증과 급격한 좌심부전을 동반한 개회충증에 의한 심근염 환자를 프레드니솔론과 알벤다졸로 치료하면서 입원 기간 중 심장초음파의 시행을 통하여 심근염의 호전을 연속적으로 관찰한 1예를 경험하여 보고하는 바이다.

Received: 2017. 5. 25
Revised: 2017. 9. 4
Accepted: 2017. 9. 13

Correspondence to Jae Beom Lee, M.D.
Department of Internal Medicine, Sam Anyang Hospital, 9 Samdeok-ro, Manan-gu, Anyang 14030, Korea
Tel: +82-31-467-9106, Fax: +82-31-467-9198, E-mail: fa5754@gmail.com

Copyright © 2018 The Korean Association of Internal Medicine
This is an Open Access article distributed under the terms of the Creative Commons Attribution Non-Commercial License (http://creativecommons.org/licenses/by-nc/3.0/) which permits unrestricted noncommercial use, distribution, and reproduction in any medium, provided the original work is properly cited.

증 례

57세 남자가 4일 전부터 시작된 식욕 부진과 전신 쇠약감을 주소로 응급실에 내원하였다. 2009년 Lt. middle cerebral artery (MCA)의 뇌경색증으로 항혈소판제(clopidogrel)를 복용 중이었으며 이외에 과거력이나 가족력상 특이 소견은 없었다. 최근 6개월 동안 해외 여행력은 없었으며 생식이나 한약 등의 특이 약물 복용력은 없었다.

내원 당시 활력 징후는 혈압 103/77 mmHg, 맥박 113회/분, 호흡 19회/분, 체온 39℃였으며 신체 검진에서 경부에 특이 소견이 없었고 림프절 비대도 관찰되지 않았다. 흉부 청진상 호흡음 및 심음에 이상이 없었으며 복부 신체 검진에서도 특이 소견은 관찰되지 않았다.

말초혈액 검사에서 혈색소 16.2 g/dL, 백혈구 10,520/mm^3 (중성구 분율 61.9%, 호산구 분율 6.7%), 혈소판 109,000/mm^3가 관찰되었다. 생화학 검사에서 aspartate transaminase (AST) 1,167 IU/L, alanine aminotransferase (ALT) 1,172 IU/L, alkaline phosphatase 56 IU/L, γ-glutamyl transpeptidase 382 U/L, 혈액요소질소 38.5 mg/dL, 크레아티닌 0.87 mg/dL, 총 빌리루빈 total bilirubin (T.Bil) 0.74 mg/dL, 알부민 3.7 mg/dL, C-반응성 단백물질 91.96 mg/dL로 측정되었고 creatine phosphokinase (CPK) 1,814 U/L, creatine kinase-MB (CK-MB) 54.0 ng/mL, troponin-I (TnI) 21.63 ng/mL, brain natriuretic peptide (BNP) 1,126 pg/mL로 상승되어 있었다.

심전도 검사에서는 sinus tachycardia와 함께 limb lead와 anterior lead에서 전반적으로 low QRS voltage가 관찰되고, poor R progression이 관찰되었으며, lead V5-V6에서 이전 심전도와 비교하였을 때 mild한 ST depression이 관찰되었다(Fig. 1A).

흉부, 복부 전산화단층촬영에서 오른쪽 폐야의 소량의 흉수, 복수와 함께 심장막 삼출액이 관찰되었고(Fig. 2A) 비특이적인 간실질 및 담관, 담낭의 음영증가가 관찰되었다(Fig. 2B). 심혈관 조영술에서 좌회선 관상동맥(left circumflex coronary artery)의 경한 협착 소견이 관찰되었고 심장초음파에서는 심실중격의 비대와 함께 좌심실 박출률이 28%로 감소되고 전반적인 운동 감소(global hypokinesia) 소견이 관찰되었다(Fig. 3A).

개회충에 대한 toxocara excretory-secretory antigens (TES-Ag) IgG 항체 양성을 보였으며 간흡충, 폐흡충, 유구낭충, 스파르가눔 항원에 대한 특이 IgG 항체, 바이러스 항체 검사 결과 모두 음성이었다.

상기 병력 및 검사 결과를 바탕으로 개회충증에 의한 호산구성 심근염으로 진단하고 hydrocortisone 100 mg을 하루 4회 사용하며 치료를 시작하였고 이튿날부터 hydrocortisone 100 mg을 하루 3회로 6일간 유지하고 이후부터는 3일 간격으로 steroid 용량을 감량하면서 경과를 관찰하였다. Steroid 사용 시작 2주 후부터는 prednisolone으로 변경하여 tapering 하였으며 총 6주 동안 steroid를 사용하였다. TES-Ag IgG 양성 확인 후 albendazole 400 mg을 하루 2회 5일간 사용하였다.

Steroid 치료를 시작하고 2주 후 시행한 심전도에서 ST segment 정상화 소견을 보였고(Fig. 1B) 혈액 검사에서는 CK-MB 54.0 ng/mL → 2.98 ng/mL, TnI 21.63 ng/mL → 0.06

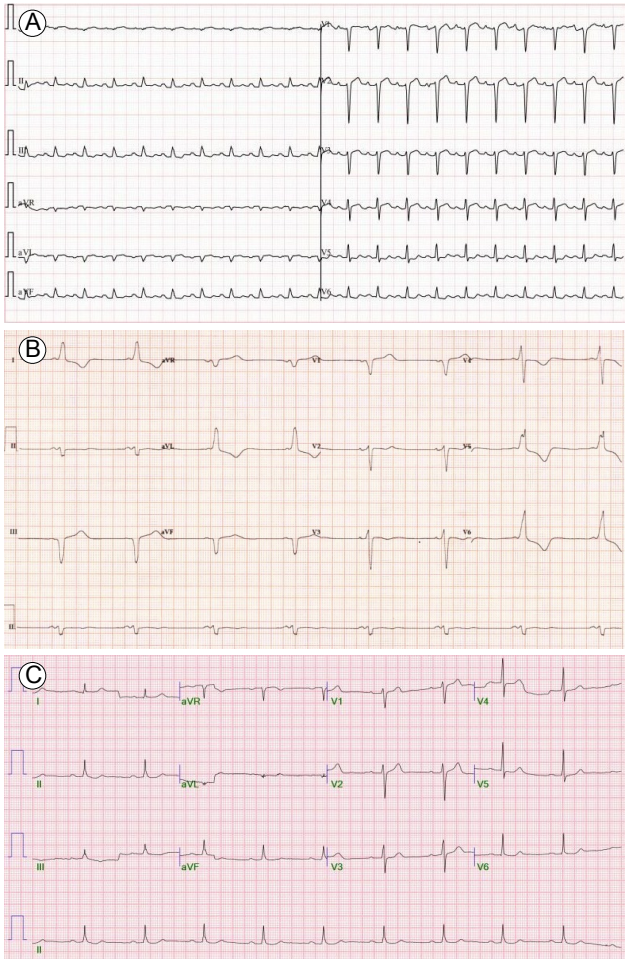

Figure 1. Electrocardiogram findings. (A) Sinus tachycardia with low QRS voltage and poor R progression at precordial leads. (B) Normalized ST segment elevation after 2 weeks of treatment. (C) Normal findings at 1-year follow up.

ng/mL, BNP 1,126 → 405 pg/mL 감소하였고 AST 1,167 IU/L → 41 IU/L, ALT 1,172 IU/L → 48 IU/L로 감소하여 호전 소견을 보였다. Eosinophilia도 호전을 보여 호산구 분율 6.9% → 1.9%로 감소하였고, C-반응성단백물질도 91.96 mg/dL → 7.4 mg/dL로 감소하였다.

심장초음파 추적 검사는 1주일 간격으로 시행하였는데 좌심실 박출률이 32%에서 59%로 회복되었고 좌심실벽이 10.5 mm에서 8.6 mm으로 감소하여 호전된 소견을 보였다(Fig. 3B and 3C). 1년 뒤 추적 검사에서도 심전도에서 left bundle branch block 소견이 호전되어 정상 소견을 보였으며(Fig. 1C), 심장초음파 검사 결과 좌심실 박출률 60%, 좌심실벽 두께 9.0 mm로 유지되었다(Fig. 3D).

고 찰

개회충증(toxocariasis)은 1950년대 처음 보고된 이후 전 세계적으로 가장 흔하게 발견되는 인수공통 전염병 중 하나로서 우리나라에서도 많이 보고되고 있으며 호산구증가증의 가장 흔한 원인으로 알려져 있다. 개회충증은 충란에 오염된 토양이나 채소를 섭취하거나 유충을 가지고 있는 감염된 중

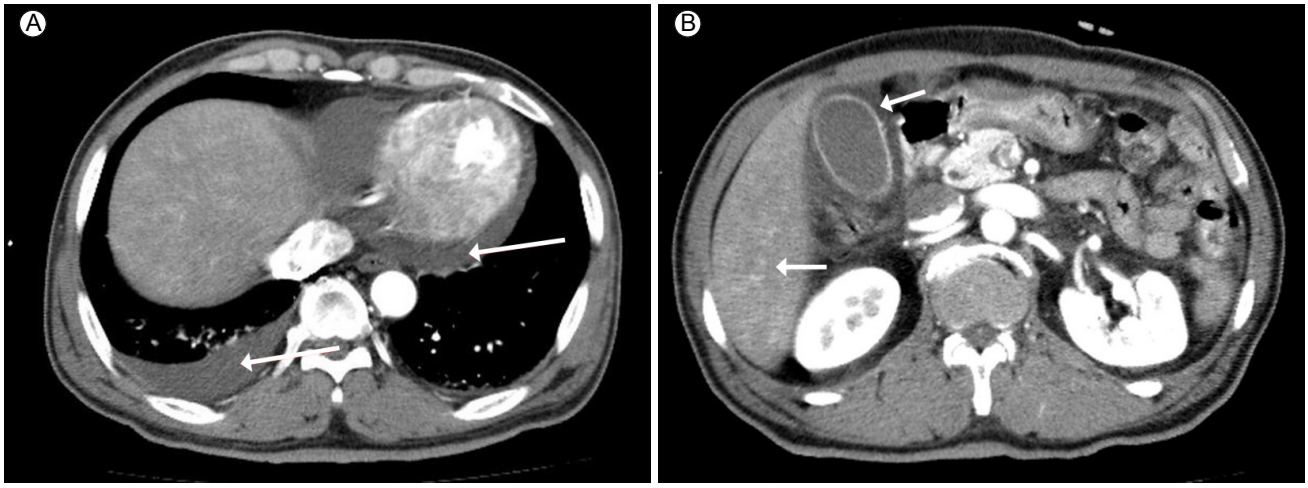

Figure 2. Abdominal computed-tomography (CT) findings. CT scan shows pleural and pericardial effusion (A, arrows). CT scan shows hepatic congestion (B, arrows).

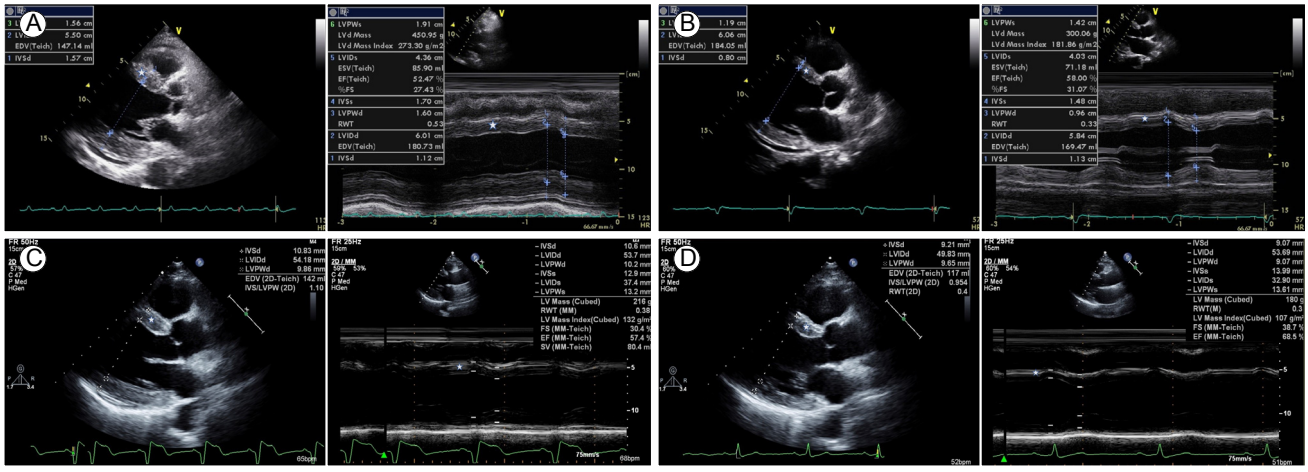

Figure 3. Transthoracic echocardiogram (TTE) findings. (A) Initial scan showing interventricular septal hypertrophy and global hypokinesia with decreased ejection fraction (EF). (B and C) A follow-up TTE was performed every week during hospitalization, and showed decreased myocardium wall thickness and recovered left ventricular (LV) contractility over time. (D) One-year follow-up. The asterisks mark the location of the interventricular septum.

간숙주를 생식하여 감염되는데 서구의 연구에 따르면 유아나 학동기 아동들에게서 오염된 토양 및 감염된 동물들과 접촉이 많으므로 발생 위험률이 높다고 알려졌으나 서구와 다르게 우리나라에서는 생야채, 익히지 않은 고기 및 동물의 내장을 먹는 식습관을 가진 성인에서 발생 위험률이 높은 것으로 보고되고 있다[3,6].

개회충증은 임상양상에 따라 크게 3가지로 분류를 하는데 내장 유충 이행증, 안구 유충 이행증 그리고 내장 유충 이행증과 안구 유충 이행증의 범주에 속하지 않는 비특이적인 증상을 나타내는 숨은형 개회충증(covert toxocariasis)으로 나눌 수 있다[3].

내장 유충 이행증은 1952년 처음 보고된 이후 간이나 폐에 침범하여 복통, 발열, 식욕 감소, 간의 괴사나 비대, 하부기도 증상, 호산구증가증 등을 보이며 심근염, 신염(nephritis), 간질, 뇌병증 등을 일으키는 것으로 보고되었다. 안구 유충 이행증은 유충에 의하여 안구 및 시신경이 손상받아 발생하고 시력 장애나 사시 등의 증상을 일으키거나 심할 경우 시력손실을 일으키기도 하며 안구내염, 망막유두염, 이차녹내장을 일으킨다.

우리나라에서 개회충 항체 양성률이 높지만 상대적으로 내장 유충 이행증과 안구 유충 이행증의 발생률이 낮고 서구의 한 연구에서 전형적이지 않은 임상양상을 가진 숨은형 개회충증(covert toxocariasis)이 27%로 높았던 점을 고려하면 진단되지 않은 개회충증 환자가 많이 있을 가능성이 높다[7].

임상적으로 개회충증 환자의 대부분이 무증상인 경우가 많아 주로 호산구증가증을 나타내는 환자에서 검사 중 진단되는 경우가 많으며 확진 방법은 이환된 장기의 조직 검사이나 침습적이고 진단률이 높지 않아서 최근에는 혈청학적 검사로 진단을 한다. 혈청학적 진단법인 TES-Ag enzyme-linked immunosorbent assay (ELISA)는 민감도 91%, 특이도 86%로 비교적 정확한 진단법이지만, 선모충, 분선충, 고래회충, 간흡충, 스파르가눔, 간질, 폐흡충과의 교차반응을 감별해야 하고 감염 64주 후에도 양성을 보일 수 있어 IgG 항체 검사 이외에 호산구증가증, 혈청 IgE 증가, 생식 여부 및 개회충에 노출된 병력 등을 종합하여 진단한다. 안구 유충 이행증은 내장 유충 이행증과 다르게 전신적인 면역반응이 일어나도록 자극되지 못하는 경우가 많고 안구에만 국한적으로 염증이 유발되어 혈청 검사에서 TES-Ag에 대한 IgG가 검출되지 못하거나 호산구증가증이 나타나지 않는 경우가 많다[1,8].

본 증례의 환자는 주 증상인 발열 및 전신 쇠약감이 급격히 발생하였고 혈액 검사에서 white blood cell, erythrocyte sedimentation rate, C-reactive protein의 상승과 함께 흉부 X-ray 검사에서 우하엽에 음영 증가를 보여 우선적으로 폐렴에 대한 치료로 항생제 투여를 시작하였다. 그리고 초기 검사에서 나타난 심전도에서의 ST 분절의 변화와 심장효소 수치의 상승, 심장 초음파 검사에서 나타난 좌심실의 전반적인 수축기능 감소 소견으로 관상동맥 질환을 감별하기 위하여 심혈관 조영술을 실시하였으나 관상동맥의 병변은 발견되지 않았다. 이상의 검사 결과를 종합하여 감염성 원인에 의하여 이차적으로 발생한 심근염을 고려하였고 이후 바이러스 항체와 세균 배양 검사에서 음성 소견을 확인하고, 호산구증가증을 확인하여 steroid 치료를 시작하였으며 개회충증 분비항원에 대한 항체 양성 소견을 확인하여 albendazole 투여를 시작하였다.

개회충증에서 호산구 증가에 의한 심근 손상의 기전은 호산구가 심근에 침범하는 경우와 개회충의 유충이 직접 심근에 침범해서 손상을 일으키는 경우가 있는데 조직 검사를 통하여 확인한 이전 연구에 의하면 일반적으로 호산구의 침범에 의한 손상의 빈도가 훨씬 높은 것으로 되어 있다. 호산구성 심근염은 steroid 치료에 반응이 좋은 것으로 알려져 있고 일반적으로 hypereosinophilic syndrome에 동반되어 나타나는 심근염은 eosinophil count가 moderate (1,500-5,000/uL) 이상일 때 동반되는 경우가 많으며 심근 침범 및 손상 정도를 정확히 평가하기 위해서 myocardium의 biopsy나 cardiac magnetic resonance imaging 등을 시행할 수 있다. 심근 손상의 정도는 호산구 증가의 정도, 호산구 증가의 유지 기간, 호산구 증가의 활성도에 따라 영향을 받을 수 있지만 호산구증가증의 정도와 심근 손상이 비례하지 않는 경우도 많기 때문에 상기 환자처럼 호산구 증가가 뚜렷하지 않은 경우 명확히 밝혀지지 않은 면역학적 기전을 통해서도 심근 손상이 생기는 경우들이 있을 수 있다. 호산구의 심근 손상을 유발하는 과정은 3가지 단계로 구분할 수 있으며 호산구 침윤에 의한 acute necrotic phase, hypercoagulablity 증가에 의한 thrombotic stage 그리고 마지막 단계로 손상에 의하여 fibrotic scarring이 일어나는 단계로 나눌 수 있다. 각 단계별 특징적인 심초음파 소견은 없으나 thrombotic stage 때 thromobus에 의한 심근이나 판막의 손상이 나타날 수 있고 fibrotic stage 때는 제한성 심근병증의 소견을 나타낼 수 있다[1,9,10].

본 환자의 경우 처음 내원 당시 호산구 증가 정도는 심하지 않았으나 심장효소 수치가 CK-MB 55.52, Troponin I

39.515, BNP 1,126까지 상승하였고 심초음파에서 심실벽의 비대와 함께 좌심실 구혈률의 감소가 32%로 심하게 감소되어 있었으며 폐부종도 동반되어 있었다. 입원 후 4일째부터 steroid 투여를 시작하였고 일주일 뒤 추적 심초음파에서 좌심실 구혈률이 32% → 52%, 심실벽의 두께가 10.5 mm → 8.6 mm로 호전을 보였으며 그로부터 다시 일주일 뒤 퇴원 전 추적 검사에서 좌심실 구혈률이 59%로 더 호전을 보였다.

호산구성 심근염에서 스테로이드 치료의 용량과 투여 기간은 표준화된 기준은 없어서 심근염의 중증도에 따라 다르게 적용하며 일반적으로는 prednisone 1 mg/kg/day 용량으로 시작하고 이후 증상 호전에 따라 천천히 줄여 나가며 중증일 경우 스테로이드와 함께 면역 억제 치료를 같이 시행하기도 한다.

개회충증은 호산구증가증을 유발할 수 있는 흔한 원인 중 하나이며 여러 장기에 침범하여 다양한 임상양상을 나타낼 수 있고 심근 침범시에는 중증 심부전을 유발할 수 있다. 우리나라에서는 식습관으로 인하여 서구와는 다른 호발 연령 및 임상증상을 보일 수 있기 때문에 특징적인 병력을 가지면서 다른 감염성 원인들이 배제되고 호산구 증가를 보일 때에 가능성을 고려해야 한다.

요 약

본 증례는 개나 고양이를 기른 적이 없고 발병 전 6개월 내에 육회나 생야채의 섭취 병력 또한 없었으며 호산구 증가도 심하지 않았던 환자에서 심한 심부전을 동반한 내장 유충 이행증이 발생하여 알벤다졸과 스테로이드로 치료 후 후유증없이 호전된 1예를 경험하여 보고하는 바이다.

중심 단어: 개회충증; 내장 유충 이행증; 심근염

REFERENCES

1. Lee SP. Hightlights and diagnostic dilemma of toxocariasis. Korean J Med 2013;84:200-202.
2. Kim YH, Huh S, Chung YB. Seroprevalence of toxocariasis among healthy people with eosinophilia. Korean J Parasitol 2008;46:29-32.
3. Magnaval JF, Glickman LT, Dorchies P, Morassin B. Highlights of human toxocariasis. Korean J Parasitol 2001;39:1-11.
4. Despommier D. Toxocariasis: clinical aspects, epidemiology, medical ecology, and molecular aspects. Clin Microbiol Rev 2003;16:265-272.
5. Lemaire A, Trouillier S, Samou F, Delevaux I, Aumaître O. Visceral larva migrans with cardiac manifestation: a case report and literature review. Rev Med Interne 2014;35:831-837.
6. Dorin J, Filippetti L, Debourgogne A, Voilliot D, Huttin O, Machouart M. Cardiac Manifestations of toxocariasis: a case report of Löffler endocarditis and literature review. J Bacteriol Parasitol 2015;6:1000226.
7. Choi D, Lim JH, Choi DC, et al. Transmission of toxocara canis via ingestion of raw cow liver: a cross-sectional study in healthy adults. Korean J Parasitol 2012;50:23-27.
8. Fillaux J, Magnaval JF. Laboratory diagnosis of human toxocariasis. Vet Parasitol 2013:193:327-336.
9. Séguéla PE, Iriart X, Acar P, Montaudon M, Roudaut R, Thambo JB. Eosinophilic cardiac disease: molecular, clinical and imaging aspects. Arch Cardiovasc Dis 2015;108:258-268.
10. Kleinfeldt T, Nienaber CA, Kische S, et al. Cardiac manifestation of the hypereosinophilic syndrome: new insights. Clin Res Cardiol 2010;99:419-427.