

# 신장과 비장에 다발성 경색을 동반한 렙토스피라병 1예 보고

순천향대학교 의과대학 내과학교실

김종봉 · 임현관 · 문수남 · 백진기 · 봉형근  
차미경 · 추원석 · 양동호 · 홍세용

방사선과학교실

김 표 년

일반외과학교실

송 옥 평 · 조 무 식

## 서 론

사람에서 렙토스피라병은 1886년 Adolf Weil이 첫 보고한 이래로<sup>1)</sup> 외국에서 뿐만 아니라 국내에서도 많은 보고가 있었다<sup>2)</sup>. 국내에서는 1975년 노동<sup>3)</sup>이 가을 추수기에 경기도와 강원도의 농촌에서 혈담과 호흡곤란을 동반한 급성 전염병을 보고하였으며, 1984년 국가적 차원에서 이 질병에 대한 원인규명이 이루어 졌다<sup>4)</sup>.

렙토스피라병의 원인균은 *L.interrogans*로 현재까지 23혈청군에 180여 혈청형이 알려져 있고<sup>5)</sup>, 그 임상증상은 다양하나 일반적으로 알려진 Weil씨병과는 달리 황달이 없고, 고열, 두통, 심한 근육통, 혈담, 폐출혈을 동반하며 심하면 호흡장애등을 일으키기도 한다. 또한, 출혈경향과 혈소판감소증이 동반되나 DIC는 잘 안오는 것으로 알려져 있다<sup>6)</sup>.

저자들은 내원 1주일 전부터 발생한 고열과 복통을 주소로 내원하여 혈청학적 검사로 렙토스피라병이 증명된 17세 여자환자에서 신장과 비장에 다발성 경색을 보이는 1예를 경험하였기에 문헌고찰과 함께 보고하는 바이다.

## 증 례

환 자 : 김○애, 17세, 여자.

주 소 : 고열과 복통

과거력 : 감기가 잦았으며 한번 걸리면 오래 지속되었다 함.

현병력 : 평소 건강하게 지내 다가 내원 1주일 전부터 감기증세가 있어 약국에서 감기약 복용 후, 증세의 호전이 없이 고열과 복통이 발생하여 음성순천향병원 경유하여 본원 응급실 통해 입원하였다. 내원 당시 호흡곤란, 두통, 오한과 발열, 복통등이 있었으나 의식은 명료하였고 폐혈증에 의한 쇼크상태였다.

이학적 소견 : 내원 당시 혈압은 80/50 mmHg였고, 맥박은 분당 120회, 호흡수는 분당 26회였다. 전신적으로 부종이 있는 상태였고 두경부소견상 안면홍조나 경부 임파절은 만져지지 않았다. 흉부소견상 심잡음은 들리지 않았으며 호흡음은 깨끗하였으나 우측폐의 호흡음이 감소되어 있었다. 복부소견상 복부는 약간 팽만 되어 있었고 압통과 반사통이 심했으나 종물이나 간, 비장등은 촉지 되지 않았다. 배부 및 사지소견상 부종외에 특이 사항 없었다.

검사실 소견 및 결과 : 일반혈액검사상 백혈구수 29,400/mm<sup>3</sup>(중성구 91%, 임파구 9%), 혈색소 10.7 gm/dl, 적혈구용적 31.9%, 혈소판수 430,000/mm<sup>3</sup>,

접 수 : 1993년 6월 11일

통 과 : 1993년 8월 10일

ESR 49 mm/hr (Wintrobe method)<sup>7)</sup>였다. 내원 당시 SGOT가 61 IU/l로 약간 증가되어 있었고 SGPT는 30 IU/l로 정상 범위였으나 입원 7일째 각각 202 IU/l와 232 IU/l로 증가하였다가 입원 16일째 각각 32 IU/l와 52 IU/l로 거의 정상 범위로 회복되었다. 총혈장 단백질은 4.0 gm/dl, 알부민은 2.6 gm/dl로 감소 되어 있었고, BUN 22.3 mg/dl, creatinine은 1.8 mg/dl로 증가 되어 있었으나 입원 16일째 creatinine이 1.0 mg/dl로 정상화 되었으며 (Table 2), LDH는 입원 당시 1,347 IU/l로 증가되어 있었다. 뇨검사상 RBC 7~10/HPF, WBC 1~3/HPF였고 뇨알부민은 1+였으며 24시간 뇨 검사상 단백질 배설량은 1.8 gm이었으나 입원 16일째 시행한 24시간 뇨검사에서는 단백질이 28 mg으로 정상 이었다 (Table 2). 혈청 전해질 검사는 정상범위였으며 HBsAg, HBeAg등의 B형간염 표식자와 LE Cell은 모두 음성이었다. 내원 당시 혈청 섬유소원과 FDP (Thrombo-Wellco test)<sup>8)</sup>는 각각 780 mg/dl와 20  $\mu$ g/ml로 증가 되어 있었으나, 입원 16일째 시행한 검사에서

는 각각 300 mg/dl와 10  $\mu$ g/ml 이하로 정상이었다. RA factor, antinuclear antibody, anti-ds-DNA antibody는 음성이었으나 랩토스피라 항체 (Passive Hemagglutination Antibody test)<sup>9)</sup>는 양성 (titer > 1:800)이었다. E.H. fever와 R. tsutsugamushi에 대한 혈청학적 검사는 모두 음성이었다. 입원 3, 5, 8, 12일에 각각 실시한 FDP 검사와 입원 3, 8, 12일에 실시한 euglobulin fibrinolytic activity<sup>10)</sup>는 Table 1에 요약하였다.

**방사선학적 검사:** 흉부 X-선 촬영상 (Fig. 1) 우측에 흉수가 고여 있었으나 전폐야에서 음영증가등의 소견은 보이지 않았다. 부부초음파검사상 신장은 약간 커져 있었으며 양쪽 신장의 피질부분에 다양한 크기의 저에코가 관찰 되어 신경색이 의심되었다. DMSA 신주사 (Fig. 3) 에서 신피질에 연하여 다수의 음영결손이 관찰 되었으

Table 1. Profile of FDP and Fibrinolytic Activity in Euglobulin

Hosp. Date (days)	FDP (mcg/ml)	Euglobulin Fibrinolytic Activity (BAU*)
3	20	42
5	10	—
8	10	36
12	<10	49

\* BAU : Blood Activity Unit (Normal Pooled Plasma = 100 BAUs).



Fig. 1. Posteroanterior chest roentgenogram shows pleural effusion in the right lung.

Table 2. Medical Progress of the Patient

Hosp. Date (days)	Blood Pressure (mmHg)	Urine Volume (ml/day)	WBC Count (mm <sup>3</sup> )	Scr # (mg/dl)	24hr urine protein (mg)
1	80/50	890	25,800	1.8	—
2	120/80	3,370	29,400	1.4	1,800
3	130/90	3,500	10,100	1.3	—
6	110/70	2,250	9,600	1.0	272
10	110/70	1,400	3,000	0.8	—
14	110/60	1,350	4,500	0.8	28
16	110/70	1,450	4,200	0.7	—

# Scr : Serum Creatinine.

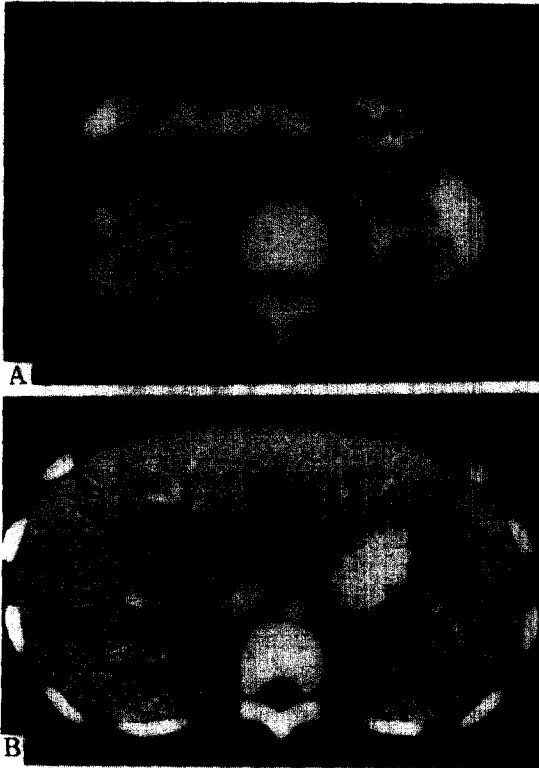


Fig. 2. Computed tomogram reveals variable sized infarctions on both kidneys (A, above), and also shows multiple infarctions on the spleen (B, below).

며, 이어서 시행한 복부컴퓨터 촬영(Fig. 2A, 2B)에서도 양쪽 신장은 커져 있었으며, 조영제 투여 전 사진에서 부채꼴 모양으로 신실질에 음영이 저하된 부분이 여러 곳 관찰되었다. 또한 비장에도 음영이 감소된 병변이 관찰 되었으며, 조영제 투여 후 사진에서 음영증강이 되지 않으면서 주위 조직과의 구별이 확실한 점으로 보아 역시 신장과 비장의 경색을 시사하였다. 신장의 경색을 확인 하기 위해 시행한 신혈관조영(Fig. 4)에서도 신실질내에 다양한 크기의 관류(perfusion)가 감소된 병변이 관찰되어 신경색이 확인되었다.

**치료 및 경과:** 내원 당시 폐혈증과 급성신부전소견을 보여 항생제와 대증적 요법으로 치료하여 점차 호전되기 시작하였으며 입원 6일째 안정화되었다. 급성신부전의 원인을 규명하기 위해 시행한 복부 초음파검사상 다발성 신경색이 의심되어 복부컴퓨터촬영을 시행했으며 같은 소견보여 신경색의 확인을 위해 선택적 신조영술을 시행




Fig. 3. <sup>99m</sup>Tc-DMSA renal scan reveals multiple cortical defects on both kidneys. The images are of the right and left kidneys in the anterior and posterior projection for the same patient.

하여 신장의 병변을 확인하였다. 환자는 혈청학적 검사 방법으로 렙토스피라병의 진단 후 안정된 임상경과를 보여 입원 18일에 퇴원하여 현재 건강한 상태로 추적 관찰 중이다.

## 고 찰

렙토스피라병은 *L. interrogans*에 의한 급성 전신성 감염질환으로 광범위한 혈관염을 일으켜 다양한 임상증상을 일으키는 것으로 알려져 있다<sup>11-12)</sup>. 인체와 동물에 병원성인 균주는 *L. interrogans*로 가축 및 야생동물에 감염되어 있고 감염된 동물의 소변을 통해 배설되며, 인체에는 감염된 동물로부터 직접 혹은 물, 토양을 통해

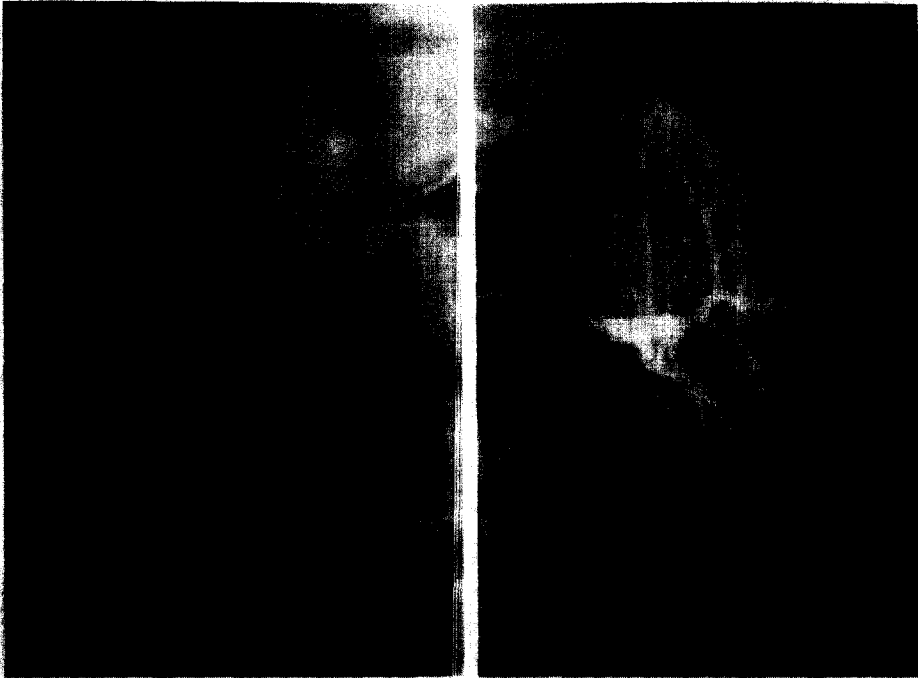

Fig. 4. Selective renal angiograms of the kidneys reveal multiple cortical defects and hypovascularities (arrows) indicating infarction in correspondence with  $^{99m}\text{Tc}$ -DMSA renal scans.

피부나 점막으로 감염된다. 이 질환은 청년층에서 여들과 초가을에 많이 발생하는 것으로 알려져 있으며<sup>13-14)</sup>, 임상증상의 발현은 평균 7~14일의 잠복기를 거친 후에 두 단계로 나타나게 되는데, 첫번째 단계는 두통, 발열, 오한, 심한 근육통 등의 전신증상이 발생하여 4~9일 정도 지속되다가 소실되는 균혈증기를 말하며, 두번째 단계는 소수에서 뇌막염, 포도막염(uveitis), 발진이 나타나는 면역기를 말한다<sup>15-16)</sup>. 국내에서는 조동<sup>4)</sup>이 1984년 원주지방에서 유행한 출혈성 폐렴환자 2예를 보고하였으나, 중증의 렙토스피라병에서는 전격성 임상경과를 나타내기도 하며 폐부종과 폐출혈을 동반하는 급성 출혈성 폐렴이 특징적이나 그 외에도 간염, 신장염, 뇌막염등의 증상이 나타나기도 한다<sup>17)</sup>. 이 병에서의 출혈성 경향은 그 병인론에 있어서 수년동안 논쟁의 대상이었다. 병인론으로는 두가지로 설명하고 있는데, 첫째는 *Leptospira*가 만들어 낸 toxin이 모세혈관에 손상을 주어 출혈과 괴사가 일어 난다는 것이고, 둘째는 혈액응고 인자의 변화에 의해 출혈이 일어난다는 것인데 전자가 설득력있게 받아들여지고 있다<sup>11)</sup>. Brito등<sup>12)</sup>은 이 것의

에 조직이 저산소증에 의해 손상을 받음으로써 조직화학적 변화가 발생하여 출혈한다고 보고하였다. Toxin이 모세혈관벽에 작용하여 혈관의 투과성을 높임으로써 적혈구가 혈관벽을 빠져 나가게 되고 모세혈관이 파괴되게 된다<sup>11-12)</sup>. 렙토스피라병에서의 혈관손상에 대해서는 많은 사람들의 연구가 있었으며<sup>1,6,11,18)</sup> 중요한 병리조직학적 소견으로는 다음과 같이 보고하고 있다. 일단 손상을 받게 되면 세포에 부종이 발생하고 endoplasmic reticulum의 확장과 미토콘드리아가 확장되게 되며 시간경과에 따라 세포내의 organelle의 소실과 함께 내피세포의 괴사가 일어나 출혈되는 것으로 생각되고 있다<sup>6,19)</sup>.

렙토스피라병에서는 또한 혈소판감소증이 다양한 빈도로 보고 되고 있는데 이에 대한 원인으로서는 혈관염에 의한 직접적인 합병증, 폐출혈에 의한 일반적인 현상, 또는 미발견 혈소판항체, 렙토스피라균의 내독소에 의한 파괴등이 거론되고 있으나 정확하게 설명할 수 있는 것은 없다<sup>20)</sup>.

Edwards등<sup>20)</sup>은 렙토스피라병에서 혈소판감소증이

범발성 혈관내 응고증과 관계가 있는지를 알아 보기 위해 24명의 렙토스피라병환자를 대상으로 한 연구에서 환자의 50%에서 혈소판감소증이 있었다고 보고했다. 혈청 FDP는 혈소판감소증이 있었던 경우에는 63%, 없었던 경우에는 64%에서 증가하였으나 범발성 혈관내 응고증의 다른 소견이 없었으므로 의미가 없었다고 보고하였다. 또, 우기에 의하면 guinea pig를 대상으로 한 폐출혈의 병인론에 관한 연구에서, 혈장 섬유소원의 농도는 감염 후 4시간에 감소되었지만 24시간 후부터 회복되는 소견이 관찰되었으며 FDP의 농도는 증가하거나 변화가 없었던 점이 범발성 혈관내 응고증의 직접 작용 기전으로 판단하기에는 일치하지 않는다고 보고하였다.

렙토스피라병에서 출혈성 경향이 있다는 것은 Brito 등<sup>18)</sup>과 Arian 등<sup>19)</sup>의 보고에서 뿐만 아니라 여러 사람에게 의해서 보고 된 바 있지만<sup>2,6,11)</sup>, 장기의 경색이 합병된 경우는 세계적으로 보고된 예가 드물었다. Chen (1990)<sup>21)</sup>은 뇌혈관계를 침범한 렙토스피라병환자 12명의 임상특징에 대한 연구에서 뇌혈관의 범발성 혈관염과 경색이 관찰 되었다고 보고하였고, Macura 등 (1990)<sup>22)</sup>은 Weil씨병에서 지주막하출혈과 심근경색이 동반된 한 예를 보고 하였으며 경색의 원인에 대해서는 균감염에 의한 폐혈증에 기인한 것으로 추측하였다. 본 예에서는 일반혈액검사상 빈혈은 있었으나 혈소판수는 정상범위였고 혈장 섬유소원은 증가하였으며 FDP의 농도는 발병 초기에는 증가하였다가 회복기에 접어 들어 정상으로 회복되었다. 복부 초음파와 복부컴퓨터 촬영상 비장과 신장에 다발성 경색이 관찰 되었으며 이는 신주사와 신혈관조영으로 확인되었다. 렙토스피라병에서 이와 같이 선택적 장기에 다발성 경색을 보이는 경우는 회귀하며, 본 예에서 관찰된 신장과 비장에 다발성 경색의 병인론에 대해서는 확실하게 말할 수는 없지만 다음과 같이 몇 가지 추론이 가능하다. 첫째, 렙토스피라병에서 일반적으로 인정되는 내독소에 의한 혈관염으로 출혈성 괴사가 일어났을 가능성과<sup>6,12)</sup>, 둘째로는 렙토스피라균에 의한 폐혈증으로 조직에 괴사가 발생한 경우이며<sup>19)</sup> 셋째, 국소적인 혈관염에 의해 혈전이 발생하여 조직에 괴사가 발생한 경우<sup>11-12)</sup>를 추측할 수 있다.

일반적으로 혈관염은 면역병리적 기전에 의해 설명되는 바, 면역복합체가 혈관벽에 침착되어 혈관벽이 손상을 받아 발생하는 것으로 알려져 있으며, 이 때 면역복합체나 항원, 염증세포, interleukin (IL-6)과 같은

cytokine 등<sup>23-24)</sup>도 관여하는 것으로 알려져 있다. 본 예에서와 같이 전신혈관증에서 신세동맥 혹은, 비장내동맥에 선택적으로 혈관염이 발생하는 이유는 확실하지 않으나 혈관의 크기, 면역복합체의 물리화학적 특성, 혈류의 와류 등에 따라 면역복합체의 침착장소가 결정되었을 것으로 생각된다<sup>24)</sup>. 이와 함께 본 예에서 질병경과중 euglobulin fibrinolytic activity가 떨어져 있었던 바, 이는 신장과 비장의 경색이 손상된 내피세포에 의한 응고력의 항진 이외에도 전신적 섬유소용해력의 감소도 중요한 역할을 했을 것으로 생각된다.

### 요 약

저자들은 내원 1주일 전부터 고열과 복통을 주소로 내원하여 검사결과 렙토스피라병으로 확진된 17세 여자환자에서 신장과 비장에 다발성 경색을 보인 1예를 경험하였기에 문헌고찰과 함께 보고하는 바이다.

— Abstract —

### A Case of Leptospirosis with Multiple Renal and Splenic Infarctions

Jong Bong Kim, M.D., Hun Kyan Lim, M.D.  
Soo Nam Moon, M.D., Jin Ki Baek, M.D.  
Hyeong Keun Bong, M.D., Mi Kyeong Cha, M.D.  
Won Seok Chu, M.D., Dong Ho Yang, M.D.  
and Sae Yong Hong, M.D.

Department of Internal Medicine, Soon Chun Hyang University, College of Medicine, Cheon An, Korea

Pyo Nyun Kim, M.D.

Department of Radiology

Ok Pyung Song, M.D. and Muh Sik Cho, M.D.

Department of General Surgery

Leptospirosis is an acute disease characterized by the symptoms of fever, myalgia, headache, and blood-tinged sputum. One of the prominent features in leptospirosis is hemorrhagic diathesis, which is attributed to capillary injury of uncertain nature. Pathogenically the vascular damage has been elucidated to begin with increased permeability prior to endothelial necrosis. However, as different from the previously reported hemorrhagic complications there have been reported a few cases of

leptospirosis complicated by infarction of the organs.

We experienced a case of leptospirosis which was confirmed by passive hemagglutination antibody test, with multiple renal and splenic infarctions in a 17-year-old school girl. The diagnosis of the infarction was made by abdominal sonography, abdominal CT (computed tomography), and selective renal angiography which revealed multiple well defined lesions and hypovascularity on both kidneys.

In this case the mechanism of infarction of the kidneys and spleen is uncertain. The serum levels of FDP and fibrinogen on admission were slightly increased, but not significant. The total fibrinolytic activity in euglobulin fraction was found to be decreased during the progression of the disease. There were no positive findings suggesting diffuse intravascular coagulation except for the slightly increased level of serum FDP.

Her symptoms and laboratory findings were nearly normalized 2 weeks after treatment. And she was discharged with favorable condition.

We present one case of leptospirosis which showed decreased fibrinolytic activity throughout the progression of the disease, and complicated by infarction of the kidneys and spleen.

**Key Words:** Leptospirosis

**REFERENCES**

1) Arean VM: *The pathogenic anatomy and pathogenesis of fatal human leptospirosis (Weil's disease)*. *Am J Pathol* 40:393, 1962

2) 이정상, 김성권, 윤성철, 최강원, 한용철, 지제근, 김상윤: 한국에서 미생물학적으로 확인된 랩토스피라병의 부검예. *대한의학협회지* 28:373, 1985

3) 노영무, 육순재, 윤홍진, 최정식, 조환구, 한봉섭, 김건상, 박찬일, 한홍식: 급성 폐출혈열. 1975년 8월~11월 유행된 급성 폐출혈열 20예에 대한 관찰. *대한의학협회지* 19:315, 1976

4) 박경희, 장우현, 이정상, 최강원, 박경석, 오희복: 효소면역측정법에 의한 랩토스피라증 진단의 검토. *대한미생물학회지* 21:181, 1986

5) 조민기, 민창홍, 김운원, 윤창순: 강원도 일부지역의 랩토스피라 감염에 관한 혈청학적 연구. *대한미생물학회지* 21:205, 1986

6) 우준희: 랩토스피라증에서 출혈성 폐병변의 병인론에 관한 실험적 연구. *대한내과학회지* 38:644, 1990

7) Walker HK, Hall WD, Hurst JW: *Clinical methods*. *butterworth international 3rd ed. P777, stoneham,*

*butterworth publishers, 1990*

8) 김영선, 오도연, 홍세용: Urokinase 투여가 *Euglobulin fibrinolytic activity*에 미치는 영향. *대한내과학회지* 38:547, 1990

9) Sulzer CR, Jones WL: *Evaluation of a hemagglutination test for human leptospirosis*. *Appl Micro* 26:655, 1973

10) Hong SY, Yang DH: *Fibrinolytic activity in end-stage renal disease*. *Nephron* 63:190, 1993

11) Miller NG, Allen JE, Willson RB: *The pathogenesis of hemorrhage in the lung of the hamster during acute leptospirosis*. *Med Microbiol Immunol* 160:269, 1974

12) Brito TD, Bohm GM, Yasuda PH: *Vascular damage in acute experimental leptospirosis of the guinea pig*. *J Pathol* 128:177, 1979

13) 김유리, 이장훈, 이영식, 장준, 안철민, 손희영, 신계철, 김성규, 김기호, 이태운, 이기, 이원영: 혈청학적 및 세균학적으로 진단된 *Leptospira*증 7예. *대한내과학회지* 33:684, 1987

14) Park SK, Lee SH, Rhee YK, Kang SK, Kim KJ, Kim MC, Kim KW, Chang WH: *Leptospirosis in Chonbuk province of Korea in 1987*. *Am J Trop Med Hyg* 41:345, 1987

15) 이영천, 이수현, 광상택, 홍광일, 최문기, 김연근, 김교명, 김운원, 조민기: 1986년 춘천지역에서 균주배양, 분리된 랩토스피라병 13예. *대한내과학회지* 32:580, 1987

16) 김민자: *Monoclonal Antibody*를 이용한 한국에서 분리된 *Leptospira*의 *Serovar*동정. *대한내과학회지* 32:571, 1987

17) 김병호, 정인교, 오동주, 이만호, 정을순, 이상중: 무균성 뇌막염을 동반한 랩토스피라병 1예. *대한감염학회지* 19:63, 1987

18) Kahn JB: *A case of Weil's disease requiring steroid therapy for thrombocytopenia and bleeding*. *Am J Trop Med Hyg* 31:1213, 1982

19) Sitprija V, Pipatanagul V, Mertowidjojo K, Boonpucknavig V, Boonpucknavig S: *Pathogenesis of renal disease in leptospirosis: Clinical and experimental studies*. *Kidney Int* 17:827, 1980

20) Edwards CN, Nicholson GD, Everard CO: *Thrombocytopenia in leptospirosis*. *Am J Trop Med Hyg* 31:827, 1982

21, Chen Y: *A clinicopathologic analysis of 12 cases of cerebrovascular leptospirosis*. *Chung-Hua-Ching-Ching-Shen-Ko-Tsa-Chin* 23:226, 1990

22) Macura T, Jarczyk R: *Weil's disease complicated by*

*subarachnoid hemorrhage and myocardial infarction.*

*Wiad-Lek 43(13):685-687, 1990*

- 23) Edite H, Yamashiro-Kanashiro, Gil Bernard, Maria NS, Antonio CS, Alberto JS, Duarte: *Cellular immune response analysis of patients with leptospirosis.*

*Am J Trop Med Hyg 45:138, 1991*

- 24) Yam PA, Miller Ng, White RT: *A leptospiral factor producing a cytopathic effect on L cells. J Infect dis 122:310, 1970*